Ictericia

CASO CLÍNICO

23-11-2011

Mª Cruz Pérez Panizo
R1 Medicina Interna
COMPLEJO ASISTENCIAL UNIVERSITARIO DE LEÓN

SERVICIO DE MEDICINA INTERNA
HOSPITAL DE LEÓN

MOTIVO DE INGRESO

- Varón de 81 años que acude a Urgencias por

ICTERICIA

SERVICIO DE MEDICINA INTERNA
HOSPITAL DE LEÓN

ANTECEDENTES PERSONALES

- No A.M.C.
- Hábitos tóxicos: Ex-fumador desde hace 7 años (40/paquetes/año), no bebedor.
- Profesión: construcción.
- HTA larga evolución, buen control, sin LOD conocida
- BAV Mobitz II (C.Ext. Cardiología)
- EPOC (C.Ext. Neumología)

SERVICIO DE MEDICINA INTERNA
HOSPITAL DE LEÓN

ANTECEDENTES PERSONALES

- Vértigos periféricos
- Tumoración quística renal conocida desde hace 1 año (C.Ext. Urología)
- RTU hace7 años por HBP
- Tto. Hab.: Seretide®, Atrovent®, omeprazol, Carduran Neo®, Serc®, Norvas® 5mg, Indapamida.

SERVICIO DE MEDICINA INTERNA
HOSPITAL DE LEÓN

ENFERMEDAD ACTUAL

- Cuadro de aproximadamente 1 semana de evolución de **ictericia** progresiva acompañada de **coluria**.
- No dolor abdominal.
- No fiebre.
- **Astenia** durante las últimas semanas con **anorexia** sin objetivar pérdida de peso.

SERVICIO DE MEDICINA INTERNA
HOSPITAL DE LEÓN

ANAMNESIS

Disnea habitual de moderados esfuerzos.

No clínica gastrointestinal.

Resto nada a destacar.

SERVICIO DE MEDICINA INTERNA
HOSPITAL DE LEÓN

EXPLORACIÓN FÍSICA

- PA 125/70.
- Afebril.
- BEG.
- Exploración neurológica normal.
- Bien nutrido e hidratado.
- **Ictericia cutáneo-mucosa**.
- Eupneico.
- No adenopatías laterocervicales, supraclaviculares, axilares ni inguinales palpables.

SERVICIO DE MEDICINA INTERNA
HOSPITAL DE LEÓN

EXPLORACIÓN FÍSICA

- AC: rítmico 80 lpm sin soplos.
- AP: murmullo vesicular disminuido sin ruidos sobreañadidos.
- Abdomen: blando, depresible, no doloroso, *discreto aumento de resistencia en hipocondrio derecho*.
- EEII: no edemas ni signos de TVP.

SERVICIO DE MEDICINA INTERNA
HOSPITAL DE LEÓN

PRUEBAS COMPLEMENTARIAS

- **Hemograma:** Hb 13,4. Hto 39%. VCM 90. HbCM 31. **L 9800 (89%N; 3%L; 6%M; 1%C)** P 225000. **VSG 62**
- **Coagulación:** TP 100%. INR 1. **Fibrinógeno 720**
- **Bioquímica:** G92. Urea 83. Cr 1,5. Iones normales. GOT 564. GPT 687. ALP 3042. GGT 614. BT 13,93. BD 12,35.
- **Rx Tórax:** sin alteraciones significativas

SERVICIO DE MEDICINA INTERNA
HOSPITAL DE LEÓN

PRUEBAS COMPLEMENTARIAS

- **ECOGRAFÍA ABDOMINAL:** Hígado homogéneo. **Vesícula no distendida con pared en el límite alto de la normalidad y litiasis en su cuello**. **Vía biliar intra y extrahepáticas no dilatadas**. **Páncreas no visualizado**. Riñones de tamaño normal sin dilatación de la vía excretora con quistes corticales y parapiélicos visualizando en riñón dcho uno de aspecto sólido estudiado ya en el 2010 compatible con quiste. Vejiga con divertículo en su pared lateral derecha.

SERVICIO DE MEDICINA INTERNA
HOSPITAL DE LEÓN

Ictericia por ⬆BD
Transaminasas elevadas (500)
Colestasis
Neutrofília con desviación izquierda

SERVICIO DE MEDICINA INTERNA
HOSPITAL DE LEÓN

REVISIÓN

Elevaciones de F.Alcalina >10veces orientan a lesión conductos intrahepáticos, enfermedades granulomatosas (micobacteriosis, sarcoidosis, linfomas, toxicidad farmacológica, granulomatosis de Wegener)

SERVICIO DE MEDICINA INTERNA
HOSPITAL DE LEÓN

REVISIÓN

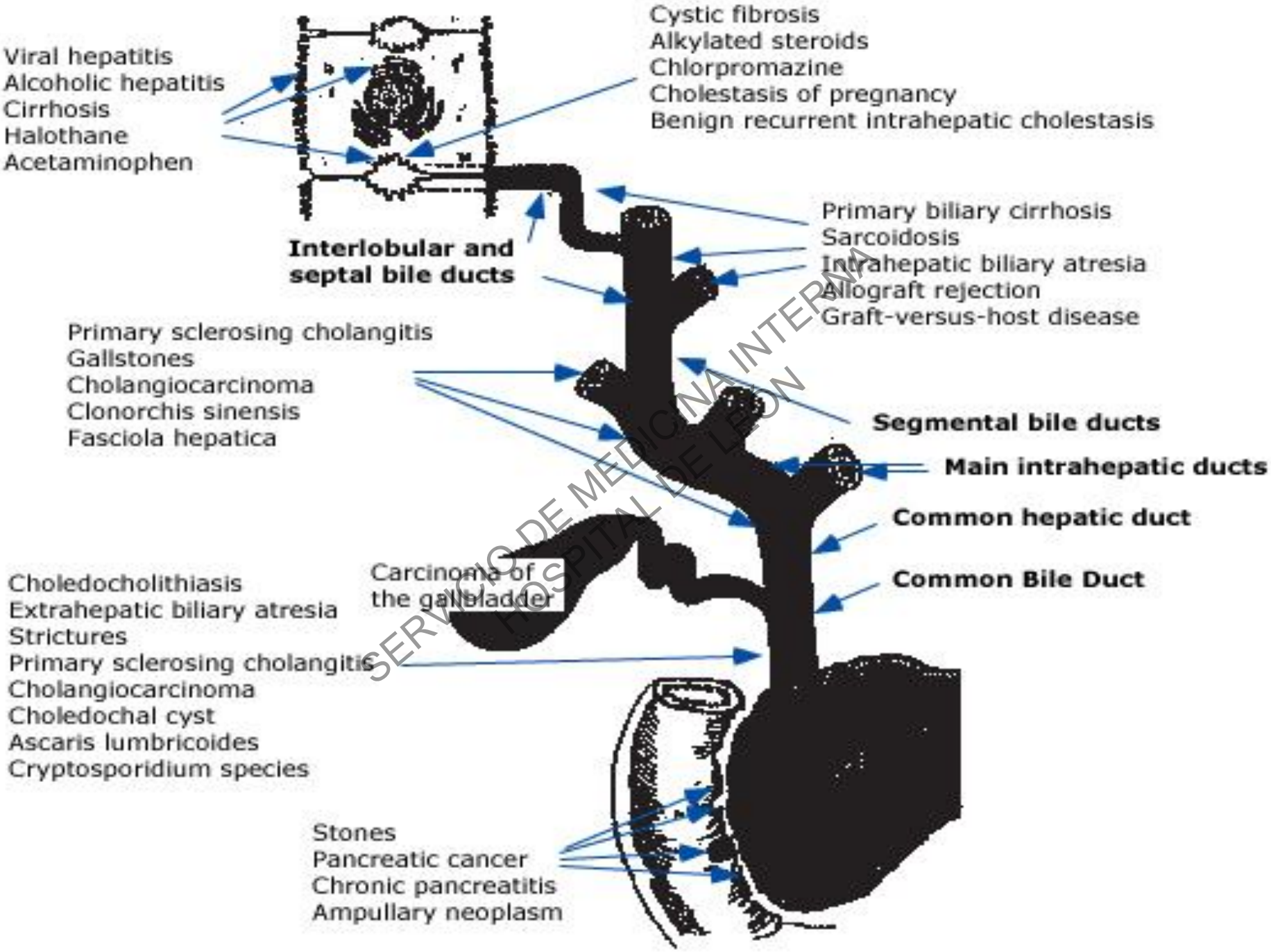

SERVICIO DE MEDICINA INTERNA
HOSPITAL DE LEÓN

ICTERICIA

- **DEFINICIÓN**: Bilirrubina plasmática > 2-2,5mg/dL: pigmenta la esclerótica
- 85% destrucción hematíes maduros, 15% otras ⇢ hígado se conjuga:UDP-GT ⇢ excrección vía biliar ⇢ circulación enterohepática
- C.N.: B.sérica (≃100% BI) <1mg/dL
- Cuando ↑BD, hidros: elim renal: coluria+ hiperpigmentación fecal (pleiocromía)
- Si obstrucción biliar: acolia ó hipocolia

SERVICIO DE MEDICINA INTERNA
HOSPITAL DE LEON

ICTERICIA

- CAUSAS: ↑producción, alteración en su metabolismo hepático, alteración en su excrección biliar
- CONSECUENCIAS:

- HIPERBILIRRUBINEMIA INDIRECTA
- HIPERBILIRRUBINEMIA DIRECTA
- HIPERBILIRRUBINEMIA MIXTA: DAÑO HEPATO CELULAR

SERVICIO DE MEDICINA INTERNA
HOSPITAL DE LEÓN

ICTERICIA

- ↑**BI**: HEMÓLISIS, GILBERT, CRIGLER-NAJJAR II
- ↑**BD**: BD>50% DE LA BT:

- SIN COLESTASIS: DUBIN-JOHNSON, ROTOR: hereditarios. Curso benigno
- COLESTÁTICA: INTRAHEPÁTICA, EXTRAHEPÁTICA

- ↑**MIXTA**: 15-50% ES BD, DESTACAN MÁS LAS TRANSAMINASAS ELEVADAS QUE LAS ENZIMAS DE COLESTASIS, NO CORRIGE COAGULOPATÍA CON VIT.K: HEPATITIS AG, SUBAG, CRÓNICA

SERVICIO DE MEDICINA INTERNA
HOSPITAL DE LEÓN

ICTERICIA COLESTÁTICA

- **INTRAHEPÁTICA**: trast. Infiltrativos difusos (Linfoma, Amiloidosis, Neo), defecto excretor hepático, inflamación/compresión conductillos biliares (CBP, CEP, Ductopenia idiopática del adulto, Rechazo del injerto en trasplante, EICH, colangitis infecciosas) o de tractos portales.
- **EXTRAHEPÁTICA**: dilatación vía biliar (***a veces fases iniciales no***):deben excluirse precozmente por ser potencialmente reversibles: cálculos, inflamación, neo, compresión extrínseca.

SERVICIO DE MEDICINA INTERNA
HOSPITAL DE LEON

ICTERICIA EXTRAHEPÁTICA: COLESTÁTICA: D.DIF.

"Cholangiopathies"

- Cholelithiasis
- Biliary strictures after invasive procedure
- Cholangiocellular carcinoma
- Primary sclerosing cholangitis
- AIDS cholangiopathy: CMV, Cryptosporidium sp, HIV
- Choledochal cyst
- Sphincter of Oddi dysfunction
- Parasitic infections: Ascaris lumricoides
- Histiocytosis X

SERVICIO DE MEDICINA INTERNA
HOSPITAL DE LEÓN

ICTERICIA EXTRAHEPÁTICA: COLESTÁTICA: D.DIF.

Extrinsic causes

- Pancreatitis (acute and chronic)
- Pancreatic carcinoma
- Portal adenopathy
- Metastases
- Tuberculosis
- Periampullary carcinoma
- Periampullary diverticulum
- Mirizzi's syndrome

SERVICIO DE MEDICINA INTERNA
HOSPITAL DE LEÓN

ICTERICIA INTRAHEPÁTICA: DIAGNÓSTICO DIFERENCIAL

Acute hepatocellular

- Viral hepatitis
- Alcoholic fatty liver and/or hepatitis
- Non-alcoholic steatohepatitis
- Drugs

Chronic hepatocellular

- Primary sclerosing cholangitis
- Primary biliary cirrhosis
- Drugs
- Hepatitis (viral, alcohol, autoimmune)
- Cirrhosis of any cause
- Cholangio carcinoma

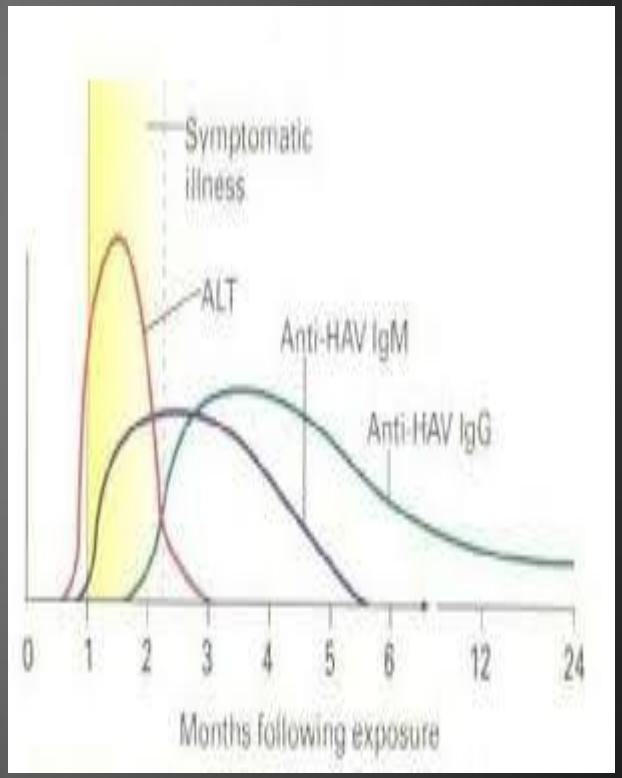

SERVICIO DE MEDICINA INTERNA
HOSPITAL DE LEÓN

ICTERICIA INTRAHEPÁTICA: DIAGNÓSTICO DIFERENCIAL

Multifactorial

- Total parental nutrition
- Systemic infection
- Postoperative
- Sickle cell disease/crisis
- Organ transplantation (Rejection; Graft vs. host disease; Venoocclusive disease)

Miscellaneous

- Hypotension/hypoxemia/HF
- Budd-Chiari syndrome
- Parasitic infection (Clonorchis sinensis; Fasciola hepatica)

SERVICIO DE MEDICINA INTERNA
HOSPITAL DE LEÓN

ICTERICIA INTRAHEPÁTICA: DIAGNÓSTICO DIFERENCIAL

Inherited/Endocrine

- Benign recurrent intrahepatic cholestasis (BRIC)
- Progressive familial intrahepatic cholestasis (PFIC)
- Low phospholipid-associated cholestasis (LPAC)
- Thyrotoxicosis
- Alagille syndrome
- Disorders of carbohydrate, lipid, or bile acid metabolism
- Caroli's disease
- Pregnancy
- Protoporphyria

SERVICIO DE MEDICINA INTERNA
HOSPITAL DE LEÓN

ICTERICIA INTRAHEPÁTICA: DIAGNÓSTICO DIFERENCIAL

Infiltrative/Granulomatous

- Amyloidosis
- Lymphoma*
- Sarcoidosis
- Tuberculosis

* Rarely patients with lymphoma may have hyperbilirubinemia (direct) in the absence of tumor involvement of the liver or extrahepatic obstruction

SERVICIO DE MEDICINA INTERNA
HOSPITAL DE LEÓN

ICTERICIA DE CAUSA HEPATOCELULAR: DIAGNÓSTICO DIFERENCIAL

Neoplasms

- Hepatocellular carcinoma
- Cholangio carcinoma
- Metastases (bronchogenic, GI-tract, breast, GU-tract)
- Lymphoma
- Hemangioendothelioma
- Hepatoblastoma

SERVICIO DE MEDICINA INTERNA
HOSPITAL DE LEÓN

ICTERICIA DE CAUSA HEPATOCELULAR: DIAGNÓSTICO DIFERENCIAL

Metabolic/hereditary

- Wilson's disease
- Alpha-1-antitrypsin deficiency
- Hemochromatosis
- Porphyrias
- Congenital hepatic fibrosis
- Fibropolycystic disease

SERVICIO DE MEDICINA INTERNA
HOSPITAL DE LEÓN

ICTERICIA DE CAUSA HEPATOCELULAR: DIAGNÓSTICO DIFERENCIAL

Systemic

- Acute ischemia
- Severe heart failure
- Tricuspid insufficiency
- Constrictive pericarditis
- Budd-Chiari syndrome
- Venoocclusive disease
- Telangiectasias
- Sarcoidosis
- Amyloidosis

SERVICIO DE MEDICINA INTERNA
HOSPITAL DE LEÓN

ICTERICIA DE CAUSA HEPATOCELULAR: DIAGNÓSTICO DIFERENCIAL

Infections

-Viral

- Hepatitis viruses
- Herpes viruses
- "Hemorrhagic" viruses: yellow fever, Ebola, Marburg, LassaAdenoviruses, enteroviruses, etc

-Bacterial

- Tuberculosis, leptospirosis, syphilis, pyogenic abscess, brucella, rickettsia, tropheryma whippelii, rochalimea

SERVICIO DE MEDICINA INTERNA
HOSPITAL DE LEÓN

ICTERICIA DE CAUSA HEPATOCELULAR: DIAGNÓSTICO DIFERENCIAL

Infections

-Parasitic

- Helminths: ascaris, fasciola, clonorchis, schistosomiasis, echinococcosis
- Protozoa: amebiasis, plasmodia, babesiosis, toxoplasmosis, leishmaniasis

-Fungal

- Candida, blastomyces, coccidioides, histoplasma, cryptococcus

SERVICIO DE MEDICINA INTERNA
HOSPITAL DE LEÓN

ICTERICIA DE CAUSA HEPATOCELULAR: DIAGNÓSTICO DIFERENCIAL

Toxic/immunologic

- Medications (allergic, idiosyncratic)
- Alcohol
- Chlorinated hydrocarbons (carbon tetrachloride, chloroform)
- Amanita phalloides toxin
- Aflatoxin B1
- Vitamin A
- Pyrrolizidine alkaloids
- Arsenic
- Phosphorous

SERVICIO DE MEDICINA INTERNA
HOSPITAL DE LEÓN

ICTERICIA DE CAUSA HEPATOCELULAR: DIAGNÓSTICO DIFERENCIAL

Toxic/Immunologic

- Autoimmune Hepatitis
- Primary biliary cirrhosis
- Primary sclerosing cholangitis
- Overlap syndrome
- Autoimmune cholangiopathy
- Nonalcoholic steatohepatitis

SERVICIO DE MEDICINA INTERNA
HOSPITAL DE LEÓN

ICTERICIA DE CAUSA HEPATOCELULAR: DIAGNÓSTICO DIFERENCIAL

Miscellaneous

- Secondary biliary cirrhosis
- Cryptogenic cirrhosis

SERVICIO DE MEDICINA INTERNA
HOSPITAL DE LEÓN

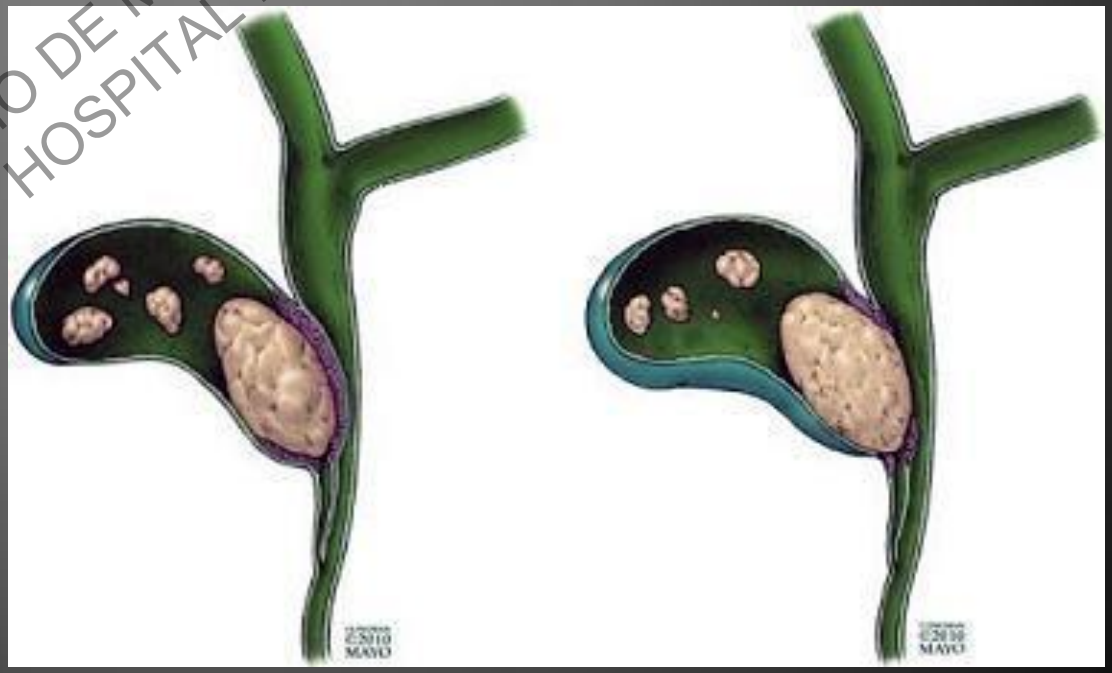

ORIENTACIÓN DIAGNÓSTICA

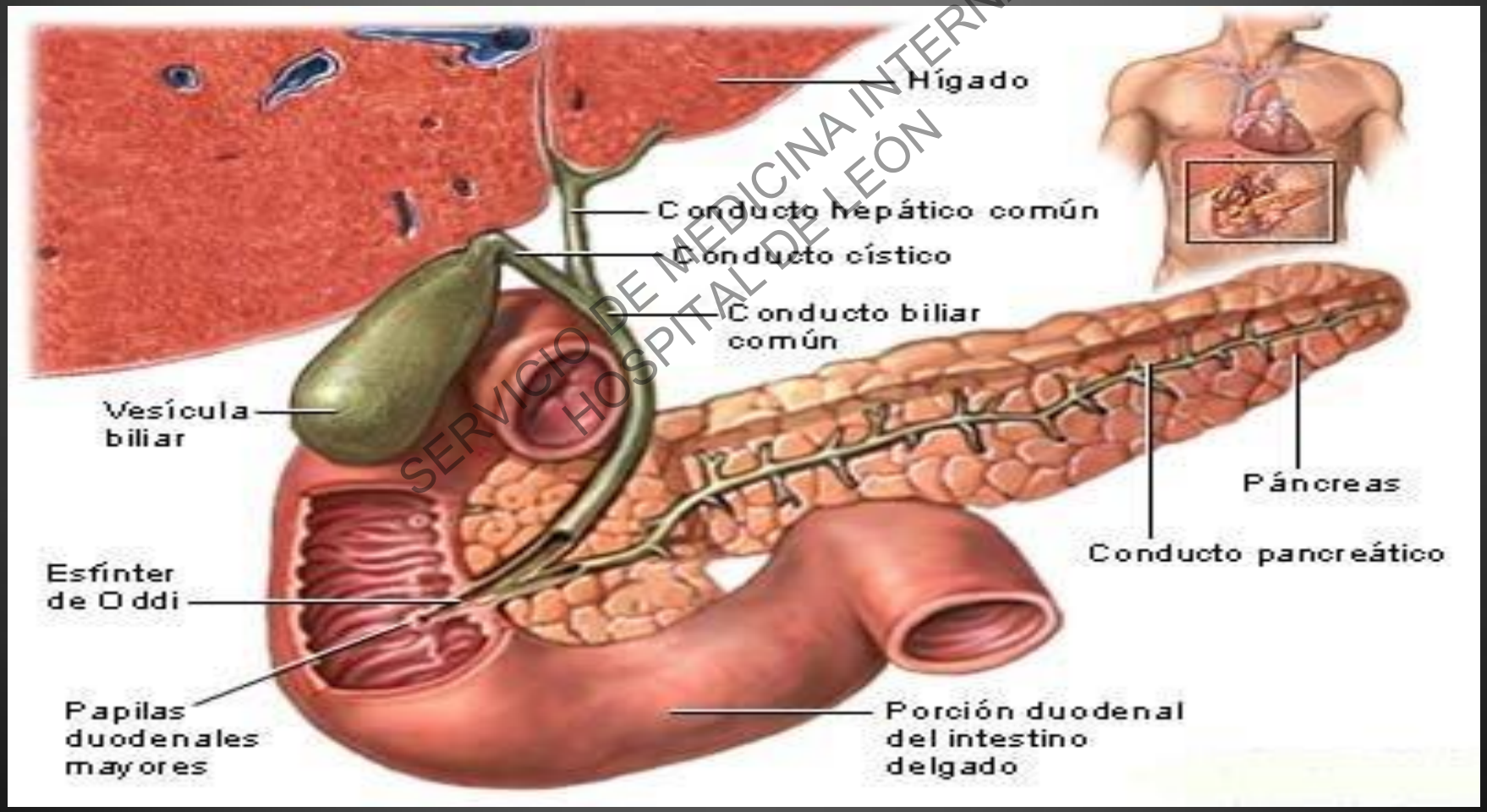

SERVICIO DE MEDICINA INTERNA
HOSPITAL DE LEÓN

ORIENTACIÓN DIAGNÓSTICA

ANAMNESIS

- Fármacos hepatotóxicos
- Productos de herbolarios
- Consumo de setas
- berros silvestres
- Riesgos epidemiológicos

para la transmisión de hepatitis víricas

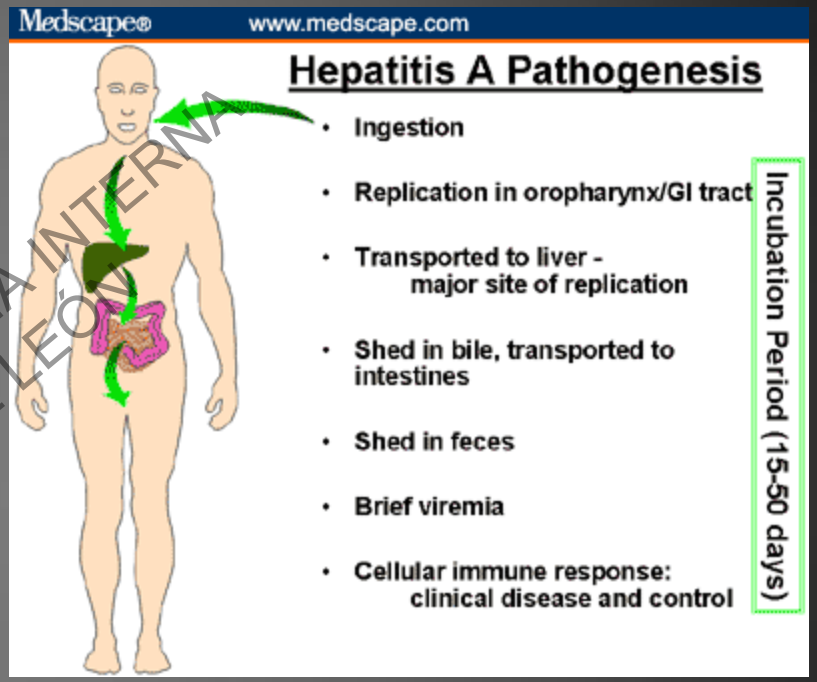

SERVICIO DE MEDICINA INTERNA
HOSPITAL DE LEÓN

ORIENTACIÓN DIAGNÓSTICA

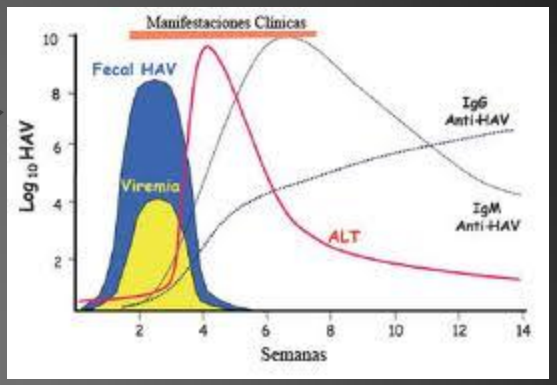

1ª TANDA DE ANALÍTICAS:

- Repetir fosfatasa alcalina
- Sistemático y sedimento de orina
- Colesterol total, albuminemia
- Función tiroidea
- Serologías: VHA, VHB, VHC, VHD, VHE, CMV, VEB, VHC, VIH
- Fe, transferrina, IST, ferritina
- Alfa- FP(hepatocarcinoma)

SERVICIO DE MEDICINA INTERNA
HOSPITAL DE LEÓN

ORIENTACIÓN DIAGNÓSTICA

2ª TANDA DE ANALÍTICAS:

- Repetir serologías hepatitis víricas (por si en las 1as período ventana)
- Cobre en plasma y orina, ceruloplasmina, porfirinas en orina y alfa-1- AT (descartar enf. Metabólica)
- Ac. Antimitocondriales (CBP)
- Gammaglobulinas, inmunoglobulinas
- Ac antinucleares, antimúsculo liso, anti-LKM (hepatitis autoinmunes)
- Rojo Congo grasa sc, ECA
- Marcadores tumorales: Ca 19.9, CEA

SERVICIO DE MEDICINA INTERNA
HOSPITAL DE LEÓN

ORIENTACIÓN DIAGNÓSTICA

PRUEBAS DE IMAGEN:

- 1º.-TAC HELICOIDAL (área pancreática, esplenomegalia, HTP)
- 2º.-COLANGIO-RM/ ECOENDOSCOPIA
- 3º.-INVASIVOS: CPRE, CPTH (obstrucción proximal, limitaciones técnicas, anatómicas en la CPRE)
- 4º.-BIOPSIA HEPÁTICA: si sospecha de enfermedad hepatocelular difusa crónica o atípica, colestasis intrahepática no filiada, ictericia persistente sin Dx

SERVICIO DE MEDICINA INTERNA
HOSPITAL DE LEÓN

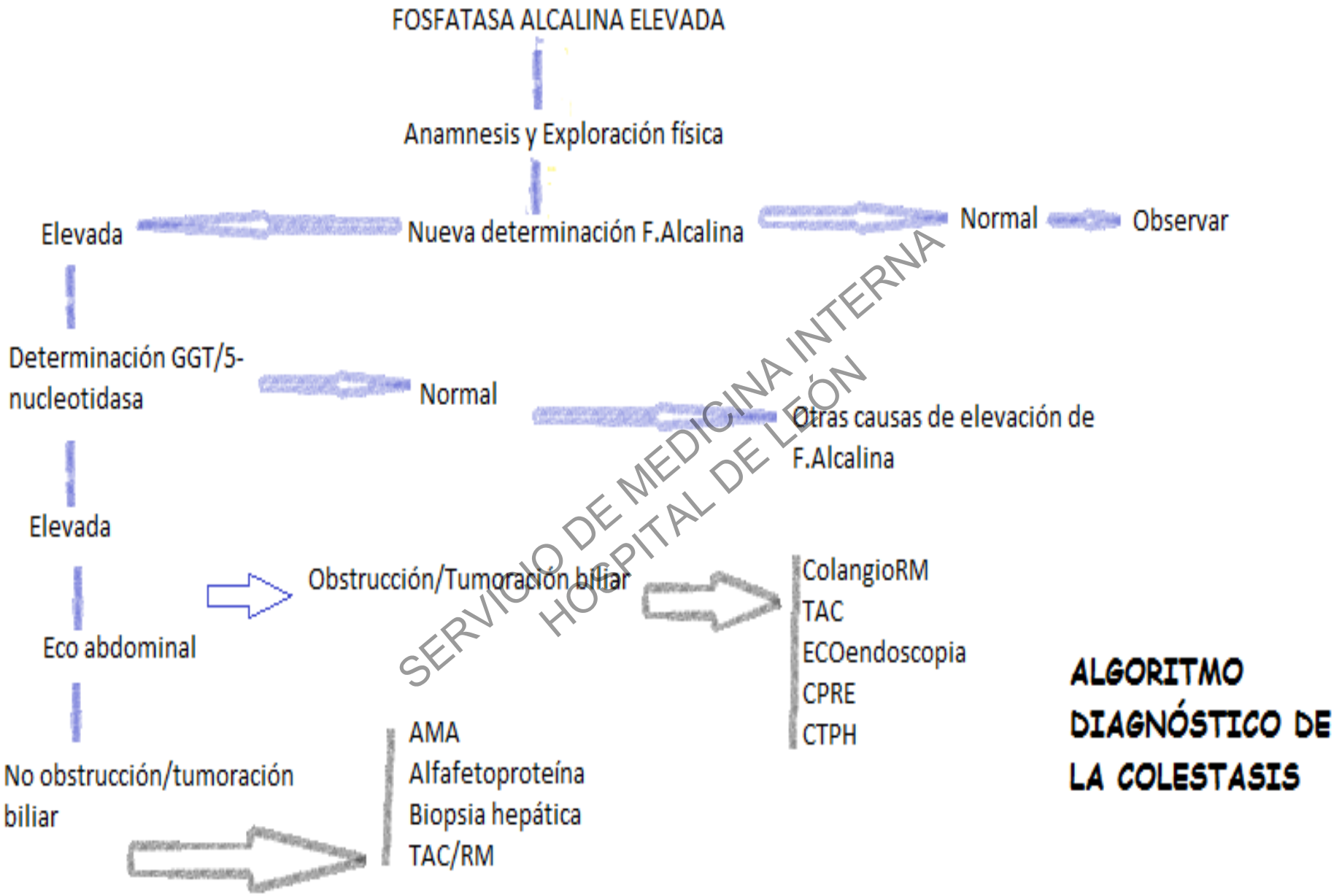

SERVICIO DE MEDICINA INTERNA
HOSPITAL DE LEÓN

DIAGNÓSTICOS ESPERABLES

- Hepatitis vírica (A, CMV, VEB)
- Hepatitis tóxica
- Hepaticolitiasis
- Hepatocarcinoma
- Colangiocarcinoma
- Neoplasia primaria a distancia
- Sarcoidosis
- Sindrome Mirizzi

SERVICIO DE MEDICINA INTERNA
HOSPITAL DE LEÓN

DIAGNÓSTICO

SERVICIO DE MEDICINA INTERNA
HOSPITAL DE LEÓN

BIBLIOGRAFÍA

- **UpToDate:** Classification and causes of jaundice or asymptomatic hyperbilirubinemia
- **Martín Asenjo, R., Bastante Valiente, M.T., Torres Macho, J. Manual de diagnóstico y Terapéutica Médica. H.U. 12 de Octubre, 6ª Edición, 586-592.**
- **Salcedo M., Senosiain M. Temas básicos en Medicina Interna, Capitulo 57: Protocolo de estudio del paciente con ictericia/colestasis, 535-539**
- **Jiménez Murillo, L., Montero Pérez, F.J., Guía Terapéutica. Medicina de Urgencias, 3ª Edición**

SERVICIO DE MEDICINA INTERNA
HOSPITAL DE LEÓN

Gracias

SERVICIO DE MEDICINA INTERNA
HOSPITAL DE LEÓN