SESIÓN CLÍNICO-RADIOLÓGICA
21/DICIEMBRE/2011

Servicio Medicina Interna
CAULE

Sergio Aguilar Huergo
Residente 4º Año de Medicina Interna
Complejo Asistencial Universitario de León.

- **MI:** Varón de 65 años **<u>DOLOR HOMBRO IZQUIERDO</u>**.

- **ANTECEDENTES PERSONALES**:
  - Alergia a ácaros.
  - Bronquitis asmática.
  - Ulcus péptico gigante (1995).
  - Prostatectomía (2004).
  - Cataratas.
  - No hábitos tóxicos.

- **ENFERMEDAD ACTUAL**:
  Varón de 65 años que ingresa por presentar cuadro de dolor en hombro izquierdo de unos 3 meses de evolución. No otra sintomatología a destacar.

Servicio Medicina Interna CAULE

EXPLORACIÓN FÍSICA

- COC. No bocio. No adenopatías .
- AC: rítmico a 70 lpm sin soplos.
- AP: m.v.c.
- Abdomen: blando y depresible; no puntos dolorosos, ruidos hidroaéreos presentes; no masas ni visceromegalias.
- EEII: No edemas. ¿Exploración MSI?

Servicio Medicina Interna
CAULE

ANALÍTICA

- **HEMOGRAMA:** Hb 13,5 gr. Leucocitos, plaquetas y coagulación normal.
- **BIOQUÍMICA:** normal , excepto:
  - LDH 501 y GGT 82.
  - Perfil férrico: Hierro 85, transferrina 208, ferritina 186.
  - Ácido fólico y vitamina B12, TSH y T4: normales.
  - PSA 4.4, Enolasa 84.1 (0-17), CEA, CA 12.5, CA19.9, alfa feto proteína, CA72.4 y SCC: normales.
  - Proteinograma normal.

Servicio Medicina Interna CAULE

PRUEBAS COMPLEMENTARIAS

- **TORAX PA Y LAT y HOMBRO IZQUIERDO AP Y AXIAL**: Gran lesión lítica en el extremo proximal del húmero izquierdo, mal delimitada y con rotura cortical. Se observa otra pequeña lesión lítica en el acromion izquierdo compatible con metástasis. Signos degenerativos en columna dorsal. No se ven otras alteraciones significativas.

Servicio Medicina Interna CHULE

GAMMAGRAFÍA ÓSEA

- Reacción ósea difusa en el tercio proximal del húmero izquierdo y en la escápula del mismo lado, con intensos signos inflamatorios o de obstrucción venosa-linfática en la totalidad del miembro correspondiente. Posibilidades: tumor agresivo humeral (primario o metastásico) con edema de miembro, quizá obstrucción linfática y/o venosa, reacción ósea inflamatoria o por infiltración en escápula adyacente, enfermedad de Paget con afectación de los huesos referidos o proceso infeccioso óseo de evolución crónica. No hay hallazgos sugestivos de existencia de metas óseas.

Servicio Medicina Interna CAUL

TAC DE CUELLO, TÓRAX, ABDOMEN Y PELVIS

- Lesión lítica con aumento de partes blandas sugestiva de tumor óseo (primario o metastásico). Adenopatías mediastínicas más patológicas en número que en tamaño, la mayor de 1.6 subcarinal, y otras paratraqueales menores de un centímetro, algunas calcificadas. Calcificaciones coronarias. Varias lesiones milimétricas pseudonodulares subpleurales, en lóbulos superiores. En la zona paracisural del segmento apical de LID, nódulo de 1.3 cms., otro de 1.2 cms. en LII, con extensión a pleura, así como otros peor definidos y milimétricos, en LSD, LM, LID, LII, a descartar metástasis (los mayores podrían corresponder a neo de pulmón). Hígado, bazo, zona pancreática, suprarrenales (hiperplasia izda.) y riñones (quistes), sin patología significativa. No se observan adenopatías ni líquido libre. Hendidura en la próstata aumentada de tamaño, sugestiva de resección transuretral de próstata.

Servicio Medicina Interna CHUE

RMN DE HOMBRO IZQUIERDO

- lesión ósea agresiva humeral izquierda con extensión intra-articular. Dada la existencia de nódulos pulmonares las primeras posibilidades diagnosticas serian tumor de células gigantes maligno, osteosarcoma telangiectásico, metástasis (tiroides-pulmón) con componente de quiste óseo aneurismático.

Servicio Medicina Interna
CAULE

Servicio Medicina Interna
CAULE

RESUMEN

♂65años

AP:
- Asma. Ulcus péptico. Prostatectomía. Cataratas.

EA:
- Dolor hombro izquierdo de 3 meses de evolución.

A/S: - LDH ↑ . Fe↓ .
- Enolasa ↑ y PSA ↑ .

Gammagrafía ósea:
- Intensos signos inflamatorios o de obstrucción venosa-linfática de la totalidad del miembro.

TAC cervico-toraco-abd-pelv:
- Adenopatías mediastínicas y paratraqueales.
- Nódulo LID + LII. Otros peor definidos a distintos niveles.
- Mínima hiperplasia suprarrenal

RX TÓRAX (2P) Y HOMBRO IZQDO (AP y axial):
- Gran lesión lítica extremo proximal humeral izqdo, muy bien delimitada y con rotura cortical.
- Lesión lítica acromion izqdo.

RM HOMBRO IZQDO:
- Lesión ósea agresiva con extensión intraarticular .

Servicio Medicina Interna CAULE

DIAGNÓSTICO DIFERENCIAL LESIÓN LÍTICA

- **Definición:** Densidad anormalmente disminuida del hueso de forma focal, alterando o no el contorno del mismo.
- Acrónimo **FEGNOMASHIC** incluye el **98%** de las **lesiones líticas**, incluyendo:

  - Displasia **F**ibrosa;
  - **G**ranuloma eosinófilo y **E**ncondroma;
  - Tumor de células **G**igantes;
  - Fibroma **N**o osificante;
  - **O**steoblastoma;
  - **M**etástasis y **M**ieloma;
  - Quiste óseo **A**neurimático;
  - Quiste óseo **S**olitario, Tumor pardo – **H**iperparatiroidismo-, **I**nfección, **C**ondroblastoma y fibroma **C**ondromixoide.

Servicio Medicina Interna
CAUE

DIAGNÓSTICO DIFERENCIAL EN FUNCIÓN DE LA EDAD

< 30 AÑOS	> 40 AÑOS
- Granuloma eosinófilo;	- Osteomielitis (no fiebre, RFA, signos inflamatorios locales, FL, N)
- Condroblastoma;	- Osteosarcoma/~~Osteocondroma~~.
-Fibroma no osificante;	- Metástasis;
- Quiste óseo aneurismático;	- Mieloma.
- Quiste óseo solitario.	- Tumor de células gigantes.

Servicio Medicina Interna CAULE

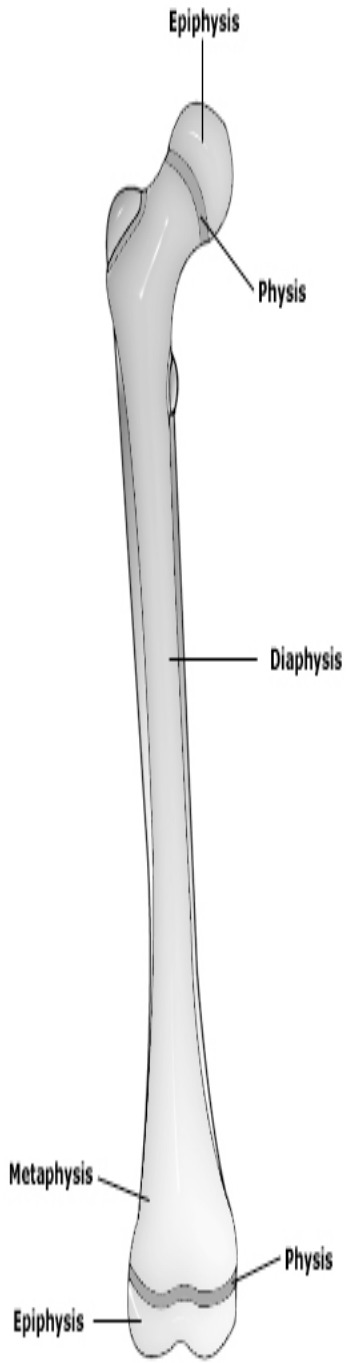

CLASIFICACIÓN SEGÚN LA DISTRIBUCIÓN (PLANO LONGITUDINAL)

EPIFISIS	METAFISIS	DIAFISIS
-Metástasis	-Sarcomas	- Tumor de Ewing.
-Condroblastoma	~~- Quistes.~~	- Encondroma.
-Tumor gigantocelular.	- Osteocondromas.	- Reticulosarcoma.
	- ~~Fibromas.~~	- Mieloma.

Servicio Medicina Interna CAULE

DISTRIBUCIÓN PLANO TRANSVERSAL

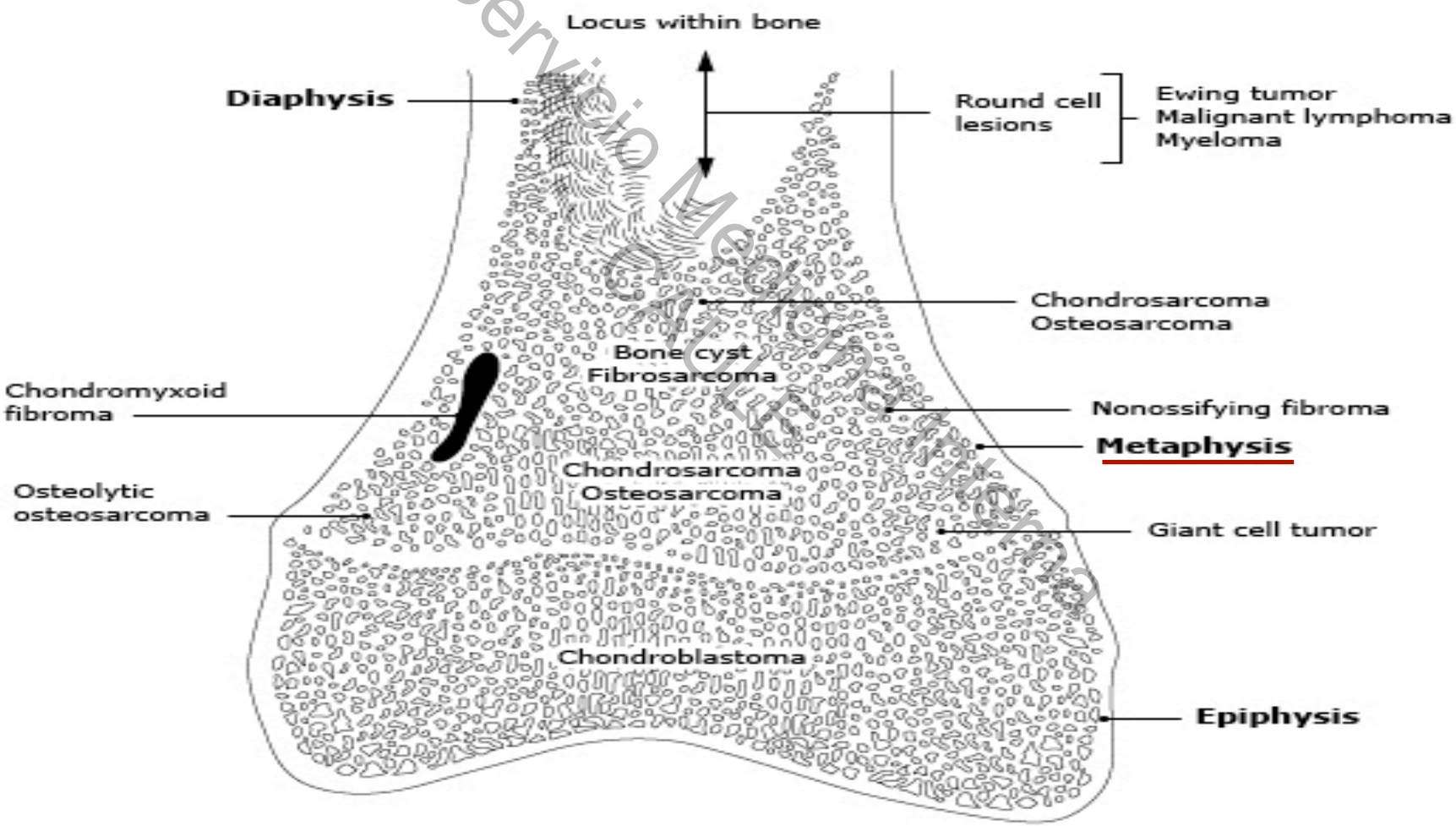

Servicio Medico Quirúrgico



Signos de agresividad

- Mala delimitación cortical.
- Invasión o rotura de la cortical.
- Apertura perióstica.
- Masa de partes blandas asociadas a la lesión.
- Lesiones elongadas o de crecimiento rápido.

Servicio Medicina Interna
CAULE

TUMORES ÓSEOS MALIGNOS

Classification of primary malignant bone tumors

I. Osteosarcoma
A. Intramedullary high grade (conventional)
1. Osteoblastic
2. Chondroblastic
3. Fibroblastic
4. Mixed
5. Small cell
6. Other (telangiectatic, epithelioid, chondromyxoid fibroma-like,chondroblastoma-like, osteoblastoma-like, giant cell rich)
B. Intramedullary low grade
C. Juxtacortical high grade (high grade surface osteosarcoma)
D. Justacortical intermediate grade chondroblastic (periosteal osteosarcoma)
E. Juxtacortical low grade (parosteal osteosarcoma)
II. Chondrosarcoma
A. Intramedullary
1. Conventional (hyaline/myxoid)
2. Clear cell
3. Dedifferentiated
4. Mesenchymal
B. Juxtacortical
III. Primitive neuroectodermal tumor/Ewing's sarcoma
IV. Angiosarcoma
A. Conventional
B. Epithelioid hemangioendothelioma
V. Fibrosarcoma/malignant fibrous histiocytoma
VI. Chordoma
A. Conventional
B. Dedifferentiated
VII. Adamantinoma
A. Conventional
B. Well differentiated-osteofibrosis dysplasia-like
VIII. Other
A. Liposarcoma
B. Leiomyosarcoma
C. Malignant peripheral nerve sheath tumor
D. Rhabdomyosarcoma
E. Malignant mesenchymoma
F. Malignant hemangiopericytoma
G. Sarcoma, NOS*; primary malignant lymphoma; and multiple myeloma are not included

* NOS, not otherwise specified.

Used with the permission of the American Joint Committee on Cancer (AJCC), Chicago, Illinois. The original source for this material is the AJCC Cancer Staging Manual, Sixth Edition (2002) published by Springer-Verlag New York, Inc.

Servicio Medicina Interna
CAULE

UpToDate

OSTEOSARCOMA

- 45% sarcomas óseos (tumor maligno más frecuente excluyendo MM).
- Neoplasia células fusiformes que produce matriz osteoide o hueso.
- 2 picos de incidencia: precoz y tardía (malignización de enfermedades previas (Paget)).
- Metáfisis huesos largos. Normalmente alto grado de malignidad.
- Metástasis frecuentes pulmonares y hepáticas precoces. Metástasis óseas “saltatorias” (múltiples focos osteosarcoma a ambos lados articulación).

Servicio Medicina Interna CAULE

METÁSTASIS ÓSEAS

- Más frecuentes que los primarios óseos, siendo los tumores de mama, pulmón y próstata los más frecuentes.
- PSA 4.4 en paciente prostatectomizado => No lesiones blásticas.
- Nódulos a distintos niveles pulmonares => Desconocemos clínica pulmonar => A valorar PET/ broncoscopia + biopsia lesional.
- ↑Enolasa: Marcador tumoral aumentado en neumopatías, tumores neuroendocrinos, sarcomas y carcinoma pulmonar células pequeñas.

Servicio Medicina Interna CAULE

OTROS SARCOMAS

- **Condrosarcoma** (20-25% sarcomas. Matriz cartilaginosa. Presentación tardía. Grado malignidad bajo-intermedio).
- **Sarcoma de Ewig** (10-15% sarcomas. Adolescencia-2º decenio vida. Diáfisis).

Servicio Medicina Interna
CAULE

MIELOMA MÚLTIPLE

Es el tumor óseo maligno primario más frecuente , que afecta a personas de edad avanzada.

- Datos en contra: No anemia normocítica normocrómica, ni banda monoclonal, ni deterioro de función renal.

PLASMOCITOMA ÓSEO SOLITARIO: Lesión ósea única con células plasmáticas similares MM, pero con IF suero y orina negativas y aspirado MO indemne.

Servicio Medicina Interna CAULE

TUMOR DE CÉLULAS GIGANTES MALIGNO

- Entidad muy rara tras malignización de tumor de células gigantes (normalmente tras radioterapia, transformación sarcomatosa).
- Normalmente afectan a huesos largos de EEII.
- Sujetos entre 20-50 años.

Servicio Medicina Interna CAULE

DIAGNÓSTICOS DE PRESUNCIÓN

1. Osteosarcoma humeral izqdo con diseminación local y a distancia (metástasis pulmonares y metástasis ganglionares a distancia).
2. Metástasis óseas humeral izqdo y acromion izqdo con tumor primario pulmonar.
3. Tumor de células gigantes maligno.

Servicio Medicina Interna CHUE

PRUEBAS A REALIZAR

- Analítica completa con proteinograma, cadenas ligeras orina, B2microglobulina, PA, Ca, P, PTH, vitamina D,…
- PAAF/BAG/Biopsia abierta de lesión humeral izqda y estudio anatomopatológico posterior.
- Estudio de extensión ya realizado para valorar tratamiento quirúrgico con Qtx o Rtx adyuvante si precisara.
- A valorar PET como estadiaje tumoral si dudosa etiología maligna nódulos pulmonares.
- Broncoscopia, LBA + BTB (s/p) + ecoendoscopia adenopatías.

Servicio Medicina Interna
CAULE

Servicio Medicina Interna
CAULE